

## GUÍA DE PRÁCTICA CLÍNICA PARA EL DIAGNÓSTICO Y MANEJO DE ENCEFALOPATÍA NEONATAL

### I. FINALIDAD

Contribuir con la disminución de la morbilidad y mortalidad neonatal por Encefalopatía Neonatal en el INMP.

### II. OBJETIVO

Estandarizar y optimizar la atención del neonato afectado por encefalopatía neonatal.

### III. ÁMBITO DE APLICACIÓN

La presente guía de práctica clínica es de cumplimiento obligatorio en el Servicio de Cuidados Intensivos de Neonatología del INMP.

### IV. PROCESO O PROCEDIMIENTO A ESTANDARIZAR

Diagnóstico y manejo de Encefalopatía Neonatal con código de CIE 10: Encefalopatía Neonatal - P91.6.

### V. DISPOSICIONES GENERALES

#### 5.1. DEFINICIÓN

La encefalopatía neonatal (EN) es una enfermedad compleja del recién nacido caracterizado por alteración del nivel de conciencia, convulsiones, tono deficiente, incapacidad para iniciar o mantener la respiración y se asocia con disfunción multiorgánica. La EN puede resultar de una amplia variedad de causas y es un término clínico que no especifica la etiología. El uso del término encefalopatía neonatal frente a encefalopatía hipóxico isquémica (EHI) es controvertido. Se ha propuesto que en recién nacidos a término y prematuros tardíos sin eventos centinela identificables se debería utilizar el término EN. Es difícil probar la presencia de isquemia hipóxica cerebral aparte de en modelos animales y casos particulares de ictus neonatal. Todos los parámetros actuales, incluidos el pH y las convulsiones, son inespecíficos. Algunos de los patrones de lesión cerebral observados en pacientes con EN pueden producirse en modelos animales por hipoxia-isquemia, pero esto no prueba que toda la EN se deba a EHI. Los pocos estudios poblacionales publicados han demostrado que los factores de riesgo parto y no asfíxicos están asociados con la EN (Nelson, 2007). Por el contrario, algunos autores afirman que la EHI es la causa de la EN en un 50 a 80% de los casos según criterios clínicos, EEG y RM (Volpe, 2018). En esta guía se diferencia el término de encefalopatía neonatal de Encefalopatía hipóxico isquémica.

#### Definición de caso

Para todos los niveles de certeza diagnóstica:

Recién nacido (1 a 28 días), nacido a las 35 semanas de gestación o más

Nivel 1 de certeza diagnóstica (Definido) Nivel anormal de alerta, Y Dificultad para iniciar y mantener la respiración, Y Depresión del tono

Nivel 2 de certeza diagnóstica (Probable) Nivel anormal de alerta o convulsiones, Y Dificultad para iniciar y mantener la respiración, O Depresión del tono.

Nivel 3 de certeza diagnóstica (Posible) Nivel anormal de alerta, o convulsiones sin dificultad para iniciar y mantener la respiración ni depresión del tono

## 5.2. ETIOLOGÍA

Existen múltiples causas de NE como la encefalopatía isquémica hipóxica (EHI), infecciones perinatales, anomalías placentarias, trastornos metabólicos, coagulopatías y ictus vascular neonatal. Sin embargo, en más de la mitad de los casos la causa de la EN permanecer sin identificar.

Etiología multifactorial en encefalopatía neonatal. Muchos factores predisponen a la aparición de encefalopatía neonatal, ya sea solos o en combinación, incluidos

- (A) factores de riesgo previos a la concepción,
- (B) comorbilidades o eventos maternos preparto / intraparto,
- (C) patología placentaria,
- (D) hipoxia-isquemia,
- (E) Infección perinatal,
- (F) ictus neonatal o trombofilia,
- (G) trastornos metabólicos y
- (H) anomalías genéticas y epigenéticas. PROM, rotura prolongada de membranas; RCIU: restricción del crecimiento intrauterino

## 5.3. FISIOPATOLOGÍA

El denominador común en la encefalopatía neonatal es la pérdida de homeostasis que puede conducir a una función cerebral anormal y potencialmente a un cambio estructural cerebral. (Sell, 2017)

La terminología no implica una fisiopatología subyacente específica, lo cual es apropiado ya que la naturaleza de la lesión cerebral que causa daño neurológico en un recién nacido a menudo no se comprende bien. Si bien la encefalopatía neonatal una vez se atribuyó automáticamente a la hipoxia-isquemia ahora se sabe que la hipoxia-isquemia es sólo uno de los muchos posibles contribuyentes a la encefalopatía neonatal. (Tan, 2020)

Momento de la agresión: un problema común pero crucial es la incapacidad de programar el inicio, la duración, la magnitud y la naturaleza única o repetitiva de la agresión exacta que causa la lesión cerebral que da como resultado la encefalopatía neonatal (Martinez, 2013). Este es un punto importante a considerar en vista de terapias neuroprotectoras como la hipotermia. El momento incierto y la etiología de la lesión cerebral en la mayoría de los casos de encefalopatía neonatal también alimentan los litigios por negligencia por lesiones de nacimiento. Los casos de mala praxis, y con demasiada frecuencia los médicos, se centran típicamente en eventos alrededor del momento del parto, que resulta ser el momento (horas) en el

que se obtienen la mayoría de los datos de las mujeres embarazadas, mientras que el resto del embarazo es relativamente no monitoreado( ). Sin embargo, generalmente se desconoce si la lesión cerebral final es causada por eventos solo alrededor del parto o por agresiones acumuladas durante el embarazo.

La definición de asfixia es "... una condición de alteración del intercambio de gases en sangre que conduce, si persiste, a hipoxemia e hipercapnia progresivas. El diagnóstico requiere una gasometría" (Torbensohn, 2017). Sin embargo, incluso con la monitorización más avanzada, actualmente no existe una medida fiable de la función cerebral, la oxigenación cerebral o el flujo sanguíneo cerebral durante el período prenatal o incluso en el período intraparto. Por tanto, los términos "asfixia al nacer" y "sufrimiento fetal" no siempre se utilizan de forma adecuada (Rutherford, 2010).

Los datos de los estudios de encefalopatía neonatal mediante resonancia magnética cerebral, espectroscopia de infrarrojo cercano y monitorización con electroencefalograma sugieren que el período perinatal inmediato es importante para la evolución de la lesión cerebral en muchos casos (Wu, 2020). Un informe evaluó a 351 recién nacidos a término con encefalopatía neonatal (definida como la presencia de tono anormal, dificultades para alimentarse, estado de alerta alterado y al menos tres de varios criterios que sugieren una posible isquemia hipóxica perinatal) o convulsiones solas durante los primeros tres días de vida (Tan 2019). La resonancia magnética del cerebro se realizó en la primera a dos semanas después del nacimiento.

- En el grupo con encefalopatía, se encontraron lesiones sugestivas de lesión cerebral aguda en el 80 por ciento; la mayoría de las lesiones eran anomalías bilaterales en los ganglios basales, el tálamo, la corteza o la sustancia blanca, aunque se detectó un infarto focal en ocho lactantes.
- En el grupo con sólo convulsiones neonatales, se encontraron accidentes cerebrovasculares isquémicos o hemorrágicos agudos en el 69 por ciento.

Los signos clínicos que apuntan a un inicio prenatal temprano de encefalopatía neonatal incluyen restricción del crecimiento intrauterino, tamaño de la cabeza pequeño (si tanto la cabeza como el tamaño del cuerpo son pequeños, la agresión podría ocurrir en los dos primeros trimestres del embarazo) y características que sugieran artrogriposis.

#### 5.4. ASPECTOS EPIDEMIOLÓGICOS

La incidencia de encefalopatía neonatal depende de cómo se defina el síndrome, pero las estimaciones publicadas varían entre 2 y 9 por 1000 nacimientos a término. En una revisión de 2010, la incidencia estimada de encefalopatía neonatal fue de 3,0 por 1000 nacidos vivos (IC del 95%: 2,7-3,3).

## 5.5. FACTORES DE RIESGO ASOCIADOS

### 5.1.1. Medio ambiente

Relacionados al ambiente intrauterino y a la salud materna: infecciones intrauterinas, consumo materno de drogas o medicamentos, enfermedades maternas intercurrentes.

Otros factores **descritos** son (Vasudevan 2013):

- Edad materna mayor de 40 años
- Nuliparidad
- Diabetes mellitus gestacional o preexistente
- Evento centinela: desprendimiento de placenta, prolapso de cordón, otros
- Fiebre materna, corioamnionitis
- Retraso de crecimiento intrauterino
- Bajo peso al nacer
- Edad gestacional postérmino
- Sexo masculino

### 5.1.2. Factores hereditarios

En los neonatos en quienes previamente se describían crisis “idiopáticas” actualmente se describen cada vez con más frecuencia mutaciones específicas que pueden producir crisis tempranas y/o epilepsias de inicio neonatal benignas o las más severas, denominadas encefalopatías epilépticas. Es importante realizar una historia clínica familiar amplia en caso de no identificarse una etiología evidente en la evaluación inicial e incluir estudios genéticos para completar el diagnóstico (Kaur 2020).

## VI. DISPOSICIONES ESPECÍFICAS

### 6.1. CUADRO CLÍNICO

El neonato encefalopático puede tener un estado anormal de conciencia (p. Ej., Hiperalerta, irritable, letárgico u obnubilado, en coma), disminución de los movimientos espontáneos, dificultades respiratorias o de alimentación, tono deficiente, postura anormal, ausencia de reflejos primitivos o actividad convulsiva. En la sala de partos, el bebé a menudo exhibirá puntajes de Apgar bajos y un llanto débil o ausente. La gravedad de la encefalopatía neonatal puede clasificarse como leve, moderada o grave según estos hallazgos clínicos, Los recién nacidos que presentan encefalopatía neonatal de moderada a grave a menudo requieren reanimación inmediata.

#### 6.1.1. Signos y síntomas

La clasificación de la gravedad de la encefalopatía neonatal está en función del compromiso del estado de conciencia, se utilizan varias clasificaciones, la puntuación Thompson que se utiliza para HIE es un sistema de puntuación neonatal que se utiliza en la evaluación de la gravedad de la asfixia perinatal, se encontró que la puntuación tiene una alta sensibilidad y especificidad para los resultados adversos de la encefalopatía isquémica hipóxica (muerte o discapacidad grave).

Decenio de la Igualdad de Oportunidades para Mujeres y Hombres  
Año del Fortalecimiento de la Soberanía Nacional

La asfixia al nacer es el retraso en el establecimiento de la respiración / llanto espontáneo inmediatamente después del nacimiento del recién nacido y generalmente da como resultado un intercambio de gases alterado, hipoxia y acidosis metabólica.

Encefalopatía hipóxica isquémica (EHI) es el término comúnmente utilizado para describir el síndrome neurológico que ocurre después de la asfixia perinatal. La EHI es causada por asfixia perinatal severa con isquemia cerebral secundaria.

Entre el 15% y el 20% de los casos de EHI mueren durante el período neonatal, mientras que otro 30% de los recién nacidos que sobreviven sufren trastornos del neurodesarrollo.

Esta puntuación HIE consiste en un conjunto de signos clínicos asociados con la disfunción del sistema nervioso central en los recién nacidos y, a menudo, se utiliza junto con la puntuación APGAR para evaluar el estado de los recién nacidos con asfixia al nacer.

	0	1	2	3
Tono	Normal	Hiper	hipo	flácido
Nivel de Conciencia	Normal	Hiperalerta/irritable	letargia	coma
Crisis	Normal	Poco frecuentes menos de tres veces al día	Frecuentes más de tres veces al día	
postura	Normal	Braceo/pedaleo	Fuerte flexión distal	Descerebración
Reflejo de Moro	Normal	Incompleto	ausente	
Reflejo de prensión	Normal	Pobre	ausente	
Reflejo de succión	Normal	Pobre	ausente	
Respiración	Normal	hiperventilación	Apneas cortas	Requiere ventilación a presión positiva
Fontanela	normal	Plena	Tensa	

La puntuación final suma los puntos individuales y se interpreta de la siguiente manera: anexo 1

0-10: HIE de gravedad leve

11-14: EHI de gravedad moderada

≥15: HIE severo

En los bebés normotérmicos, las puntuaciones de HIE superiores a 10 durante la primera semana de vida predice un resultado anormal (100% de sensibilidad y 61% de especificidad).

### 6.1.2. Interacción cronológica

#### ENCEFALOPATÍA PROGRESIVA

Siempre se debe considerar la posibilidad de trastornos progresivos en casos de encefalopatía neonatal. Éstos incluyen etiologías metabólicas,

neurodegenerativas, infecciosas o tóxicas que son raras, con una incidencia combinada de aproximadamente 6 por 10.000 nacidos vivos ], pero una tasa de mortalidad mucho más alta que la población general . Una historia de consanguinidad de los padres se asocia con un marcado aumento del riesgo de encefalopatía progresiva y, por tanto, es una pista importante que sugiere una enfermedad metabólica y neurodegenerativa. Anormalidades metabólicas: una gran cantidad de anomalías metabólicas y genéticas pueden causar encefalopatía neonatal. Sin embargo, los trastornos metabólicos y genéticos representan sólo una proporción muy pequeña de casos de encefalopatía neonatal.

Los errores innatos del metabolismo que se presentan en el período neonatal suelen compartir características clínicas sorprendentemente similares, que incluyen disminución del nivel de conciencia, convulsiones, mala alimentación, hipotonía y vómitos. Ejemplos incluyen:

- Trastornos del metabolismo de los aminoácidos (p. Ej., Enfermedad de la orina con jarabe de arce, fenilcetonuria, hiperglicinemia no cetósica) (consulte "Descripción general de la enfermedad de la orina con jarabe de arce" y "Descripción general de la fenilcetonuria")
- Hiperamonemia (p. Ej., Defectos del ciclo de la urea) (consulte "Trastornos del ciclo de la urea: características clínicas y diagnóstico")
- Hipoglucemia neonatal (consulte "Patogenia, detección y diagnóstico de hipoglucemia neonatal")
- Acidemias orgánicas (consulte "Acidemias orgánicas: descripción general y defectos específicos")
- Trastornos mitocondriales (consulte "Miotopías mitocondriales: características clínicas y diagnóstico")
- Trastornos peroxisomales graves (p. Ej., Síndrome de Zellweger) (consulte "Trastornos peroxisomales")

Trastornos específicos como la deficiencia aislada de sulfito oxidasa y la deficiencia de cofactor de molibdeno (deficiencia de sulfito oxidasa con otras deficiencias enzimáticas) pueden producir neuroimagen y hallazgos clínicos que imitan muy de cerca la lesión cerebral hipóxico-isquémica [87-89]. (Consulte "Etiología y pronóstico de las convulsiones neonatales", sección sobre "Errores innatos del metabolismo").

Los trastornos genéticos como Prader-Willi y las anomalías cromosómicas también pueden presentarse con encefalopatía del recién nacido. (Consulte "Características clínicas, diagnóstico y tratamiento del síndrome de Prader-Willi", sección sobre "La infancia").

## 6.2. DIAGNÓSTICO

### 6.2.1. Criterios de diagnóstico

El diagnóstico de encefalopatía neonatal requiere una búsqueda de etiologías potenciales. En una declaración de consenso, el Colegio Americano de Obstetras y Ginecólogos (ACOG) recomienda una



evaluación integral en todos los casos de encefalopatía neonatal. Esta evaluación debe incluir una valoración del estado clínico neonatal y la consideración de todos los factores que pueden contribuir a la encefalopatía neonatal, incluidos los antecedentes médicos maternos, los antecedentes obstétricos, los factores intraparto (incluidos los resultados de la monitorización de la frecuencia cardíaca fetal y los eventos centinela agudos) y la patología placentaria.

La presencia de oliguria, miocardiopatía o pruebas de función hepática anormales pueden sugerir un evento hipóxico-isquémico global. La neuroimagen juega un papel clave en la evaluación de la encefalopatía neonatal y puede proporcionar información sobre la naturaleza, el patrón y la gravedad de la lesión cerebral. Se recomienda un historial materno y familiar completo, incluido un historial de trastornos tromboembólicos, pérdida previa del embarazo, infección materna y uso de drogas por parte de la madre. Los trastornos metabólicos, los olores inusuales, las características dismórficas y las anomalías congénitas pueden sugerir la presencia de un error innato del metabolismo o un trastorno genético.

Evaluación rápida:

Es necesaria una evaluación clínica rápida de los recién nacidos a término que presentan encefalopatía neonatal (fluxograma) para determinar la elegibilidad para la hipotermia terapéutica, que generalmente se inicia dentro de las seis horas posteriores al nacimiento. (Consulte guía de 'Hipotermia terapéutica').

Marcadores de hipoxia-isquemia aguda: es muy probable que la encefalopatía neonatal se deba a hipoxia-isquemia aguda cuando están presentes una o más de las siguientes afecciones:

- Signos neonatales compatibles con un episodio agudo de hipoxia-isquemia periparto o intraparto:
- Puntuación de Apgar <5 a los 5 minutos y a los 10 minutos
- pH de la arteria umbilical fetal <7.0, o déficit de bases  $\geq 12$  mmol / L, o ambos
- Lesión cerebral aguda observada en la resonancia magnética cerebral o en la espectroscopia de resonancia magnética (MRS) compatible con hipoxia-isquemia, incluida la materia gris nuclear profunda o la lesión de la cuenca hidrográfica (zona fronteriza)
- Presencia de insuficiencia orgánica multisistémica compatible con encefalopatía hipóxico-isquémica (EHI)
- Factores adicionales compatibles con un evento agudo de isquemia hipóxico-isquémica periparto o intraparto:
- Un evento centinela hipóxico o isquémico que ocurre inmediatamente antes o durante el trabajo de parto y el parto, como ruptura del útero o desprendimiento de placenta severo
- Patrones del monitor de frecuencia cardíaca fetal consistentes con un evento agudo periparto o intraparto, como un patrón de categoría III
- No hay evidencia de otros factores temporales proximales o distales que podrían estar contribuyendo a la encefalopatía.

### 6.2.2. Diagnóstico diferencial

Estado epiléptico, por ello es necesario el monitoreo electro encefálico convencional o de amplitud integrada.

## 6.3. EXÁMENES AUXILIARES

### 6.3.1. De patología clínica

Investigaciones: se recomiendan las siguientes pruebas e investigaciones para evaluar la etiología de la encefalopatía neonatal:

- Muestras de sangre del cordón umbilical para determinar el pH arterial y venoso umbilical y el déficit de bases.
- Un examen macroscópico e histológico de la placenta y el cordón umbilical puede proporcionar evidencia de una causa contribuyente, como una lesión vascular placentaria o una infección / inflamación, o una trombosis del cordón umbilical [10].
- Un hemograma completo y diferencial para evaluar una posible infección, hemorragia y / o trombocitopenia.
- Gasometría arterial, calcio sérico, magnesio, glucosa y electrolitos para guiar el manejo. Estos deben evaluarse al principio del curso y según sea necesario.
- Se miden las enzimas hepáticas y la creatinina sérica para identificar lesiones en otros órganos terminales.
- Hemocultivos bacterianos para descartar sepsis y cultivos virales si existe una preocupación específica.
- Se deben realizar pruebas de coagulación como tiempo de protrombina (PT), tiempo de tromboplastina parcial (PTT) y dímero D si hay sangrado o supuración para descartar coagulopatía intravascular diseminada.
- Pruebas específicas para detectar errores congénitos del metabolismo, que incluyen amoníaco, lactato y piruvato, aminoácidos séricos y ácidos orgánicos en orina para descartar una causa metabólica de encefalopatía neonatal. Se sugieren pruebas genéticas (p. Ej., Microarrays de citogenética y de hibridación genómica comparativa [CGH]) si el niño es dismórfico o presenta anomalías congénitas.
- Punción lumbar, si existe la preocupación de una infección intracraneal (p. Ej., fiebre, recuento elevado de glóbulos blancos, erupción cutánea, hemocultivo positivo y / o lesión de herpes materna o infección documentada), ya que la meningitis puede imitar los signos y síntomas de la encefalopatía neonatal. Los antibióticos se inician hasta que se descarta una infección y se inicia el tratamiento con aciclovir si se sospecha el virus del herpes simple.



### 6.3.2. De imágenes

Se realizará una ecografía cerebral como parte de la evaluación inicial, la cual será útil para identificar algunas etiologías, como lesiones hemorrágicas, malformaciones e infecciones intrauterinas. Un reporte normal de ecografía no descarta patología, puede ser necesario repetir este estudio para identificar con certeza algunas entidades (infarto cerebral, meningitis bacteriana y sus complicaciones, evolución de hemorragia intraventricular).

Resonancia magnética cerebral entre los cuatro y siete días de edad. Los hallazgos específicos de la resonancia magnética cerebral pueden ser útiles para determinar la patogenia y el pronóstico de la encefalopatía neonatal. La ecografía craneal no es tan sensible como la resonancia magnética. La TC de cabeza en el período neonatal agudo tiene poca sensibilidad para la detección de lesiones; La TC también impone una exposición a la radiación excesiva y evitable. (Consulte 'Neuroimagen' a continuación).

La neuroimagen juega un papel muy importante en la evaluación de bebés con encefalopatía neonatal. La resonancia magnética cerebral proporciona la información más útil (consulte 'IRM cerebral' a continuación), y la resonancia magnética cerebral neonatal es el estándar de atención en los centros de atención terciaria en los Estados Unidos y otros países desarrollados. Sin embargo, los recursos necesarios para transportar, monitorear y apoyar a los bebés enfermos durante este procedimiento, y la experiencia altamente especializada necesaria para interpretar los estudios de resonancia magnética cerebral neonatal, pueden no estar fácilmente disponibles en todos los hospitales. La ecografía craneal tiene baja sensibilidad para la lesión cerebral hipóxico-isquémica debida a HIE y rara vez es útil en la evaluación de recién nacidos con encefalopatía neonatal, a menos que exista la preocupación de una hemorragia intracraneal grande.

La tomografía computarizada de la cabeza tiene poco o ningún papel en la neuroimagen de los bebés con encefalopatía neonatal, dada la exposición excesiva a la radiación y la menor sensibilidad en comparación con la resonancia magnética.

### 6.3.3. De exámenes especializados complementarios

- **Electrofisiología:**  
Electroencefalografía (EEG) para determinar si hay convulsiones clínicas o electrográficas y evaluar la actividad eléctrica de fondo, ya que estos hallazgos pueden afectar el tratamiento y pronóstico de la encefalopatía neonatal. El EEG generalmente se obtiene el primer día de vida (antes o durante el tratamiento) y el monitoreo del EEG se continúa durante al menos 24 horas o más si hay convulsiones electrográficas. El EEG integrado de amplitud es una herramienta útil junto a la cama que puede detectar la actividad

convulsiva en bebés con encefalopatía neonatal y proporcionar información adicional junto a la cama con respecto a la actividad eléctrica de fondo.

Recientemente la adición de los monitores de función cerebral continua (EEG o electroencefalograma de amplitud integrada) ha aportado información útil respecto a la detección de crisis en pacientes en monitoreo continuo en cuidados intensivos, con la ayuda de patrones fáciles de identificar, incluso para el personal no especialista (neonatología, pediatría, enfermería) (Glass 2014).

## 6.4. MANEJO SEGÚN NIVEL DE COMPLEJIDAD Y CAPACIDAD RESOLUTIVA

### 6.4.1. Medidas generales y preventivas

El tratamiento de la encefalopatía neonatal moderada y grave debe realizarse en una unidad de cuidados intensivos neonatales.

Todos los bebés con encefalopatía neonatal deben someterse a una evaluación integral, que incluya una evaluación del estado clínico neonatal y todos los factores potencialmente contribuyentes, como el historial médico materno, antecedentes obstétricos, factores intraparto (incluidos los resultados del monitoreo de la frecuencia cardíaca fetal y los problemas relacionados al parto) y patología placentaria. La neuroimagen, especialmente la resonancia magnética cerebral, a menudo proporciona información sobre la naturaleza, el patrón y el alcance de la lesión cerebral.

Factores De Riesgo

Pocos estudios han evaluado adecuadamente los factores de riesgo de encefalopatía neonatal distintos de la hipoxia-isquemia. Los estudios que evalúan los factores prenatales y obstétricos a menudo incluyen síntomas pero no eventos patógenos que podrían proporcionar información sobre el momento del evento hipóxico-isquémico. Los estudios de población epidemiológica de encefalopatía neonatal generalmente carecen de datos de resonancia magnética cerebral para determinar la presencia y el grado de lesión cerebral, y también carecen de información sobre los resultados a largo plazo. Por el contrario, los estudios de encefalopatía neonatal que incluyen datos de neuroimagen rara vez se basan en la población y no tienen la capacidad suficiente para determinar el efecto de una amplia gama de factores de riesgo prenatales maternos.

- En una gran cohorte poblacional de casos de encefalopatía neonatal de Australia Occidental, el 69 por ciento tenía solo factores de riesgo antes del parto, el 25 por ciento tenía factores de riesgo tanto antes como durante el parto, el 4 por ciento tenía evidencia de solo hipoxia intraparto y el 2 por ciento no había identificado factores de riesgo. Por tanto, aproximadamente el 70 por ciento de los casos de encefalopatía neonatal se asociaron con factores de riesgo que surgieron antes del inicio del trabajo de parto (Shastres, 2012).

- De manera similar, en un registro de más de 4100 bebés con encefalopatía neonatal, el 46 por ciento tenía factores de riesgo fetal y el 27 por ciento tenía factores de riesgo maternos antes del inicio del trabajo de parto, mientras que solo el 15 por ciento tuvo un evento centinela clínicamente reconocido capaz de causar asfixia (35 por ciento si se incluyó la bradicardia fetal como indicador) (Liu X, 2013).
- Un estudio de casos y controles de Italia comparó 27 lactantes a término con encefalopatía neonatal y 100 lactantes de control, lo que sugiere que una combinación de eventos anteparto e intraparto explica la encefalopatía neonatal de moderada a grave (Gosh B, 2007). En comparación con los controles, los recién nacidos con encefalopatía tenían factores de riesgo antes del parto (74 por ciento frente al 18 por ciento) e intraparto (67 por ciento frente al 19 por ciento) más frecuentes, incluidos los episodios agudos intraparto (33 por ciento frente al 2 por ciento). En general, el 26 por ciento de los casos de encefalopatía neonatal tenían sólo factores de riesgo antes del parto, el 22 por ciento sólo tenían factores de riesgo intraparto y el 44 por ciento tenía una combinación de los dos.
- En un estudio de casos y controles en Irlanda que comparó a 237 recién nacidos a término con encefalopatía neonatal con 489 recién nacidos de control, las variables asociadas independientemente con la encefalopatía neonatal incluyeron meconio, oligohidramnios y complicaciones obstétricas, lo que sugiere la participación de una combinación de factores de riesgo antes del parto e intraparto (Tan, 2020)

#### 6.4.2. Terapéuticas

La hipotermia terapéutica es el tratamiento de elección (en las primeras seis horas de vida) para la encefalopatía neonatal que cumple los criterios de presunta encefalopatía hipóxico-isquémica (EHI) (ver "Indicaciones" a continuación) y está disponible en centros con experiencia. (Consulte 'Hipotermia terapéutica' a continuación).

El tratamiento de apoyo de la encefalopatía neonatal moderada y grave debe realizarse en una unidad de cuidados intensivos neonatales. Los principales objetivos incluyen el mantenimiento de la homeostasis fisiológica y el tratamiento de las manifestaciones externas de la lesión cerebral. Los aspectos centrales de la atención de apoyo incluyen los siguientes (consulte 'Manejo de apoyo' a continuación):

Además del tratamiento con hipotermia terapéutica, el manejo sugerido de la encefalopatía neonatal incluye las siguientes recomendaciones:

- Trate las convulsiones (use la guía de crisis neonatales). El agente terapéutico óptimo, así como la duración del tratamiento, no se han evaluado adecuadamente. Este tema se analiza en detalle por separado. (Consulte "Tratamiento de las convulsiones neonatales").

Decenio de la Igualdad de Oportunidades para Mujeres y Hombres  
Año del Fortalecimiento de la Soberanía Nacional

- Utilice ventilación de alta frecuencia, óxido nítrico inhalado o terapias de oxigenación por membrana extracorpórea, según estén disponibles, para bebés con hipertensión pulmonar persistente a fin de mantener la oxigenación.
- Reemplace el volumen y use agentes inotrópicos según sea necesario para mantener la presión arterial y la perfusión cerebral adecuada. Sin embargo, deben evitarse la hipertensión sistémica y la sobrecarga de volumen, que pueden empeorar el edema cerebral.
- El tratamiento temprano puede ser crucial para el resultado si se sospecha un trastorno metabólico. Se debe interrumpir la alimentación, corregir la acidosis y la hipoglucemia y considerar un tratamiento específico, como suplementos vitamínicos o hemodiálisis, previa consulta con un genetista o especialista en metabolismo pediátrico.
- Mantener la euglucemia.

Las medidas de apoyo generales para los lactantes con un evento hipóxico-isquémico perinatal se revisan en detalle por separado. (Ver "Asfixia perinatal en recién nacidos a término y prematuros tardíos", sección sobre "Atención de apoyo general").

Cuando no se utiliza hipotermia terapéutica, sugerimos un estrecho seguimiento de la temperatura corporal central y evitar la hipertermia. Aunque no está comprobado si bajar la temperatura corporal a niveles normotérmicos altera el resultado en este contexto, los análisis secundarios de los lactantes de control en los ensayos NICHD y CoolCap encontraron una asociación significativa entre la temperatura elevada y el resultado adverso. Estos datos de observación no establecen una causalidad y se necesitan estudios adicionales para determinar si la reducción de la temperatura a niveles normotérmicos mejorará los resultados neurológicos en los bebés que no reciben hipotermia terapéutica.

- Mantenimiento de una ventilación adecuada (evitando hipoxemia o hiperoxia)
- Mantenimiento de una perfusión suficiente del cerebro y los órganos (evitación de la hipotensión o hipertensión sistémica; evitación de la hiperviscosidad)
- Mantenimiento del estado metabólico normal (p. Ej., Normoglucemia, estado nutricional, pH)
- Control de convulsiones
- Control del edema cerebral (evitación de la sobrecarga de líquidos)

#### 6.4.3. Signos de alarma

El empeoramiento del estado de conciencia, un electroencefalograma cuyo patrón va a salva supresión, hipovoltado o plano son de mal pronóstico.

#### 6.4.4. Criterios de alta

Aunque existe un mayor riesgo de parálisis cerebral asociada con la encefalopatía neonatal, no es una consecuencia inevitable. En la mayoría de los casos de parálisis cerebral o deficiencias posteriores del desarrollo, la causa está relacionada con afecciones distintas de la encefalopatía neonatal previa.

#### 6.4.5. Pronóstico

La probabilidad y el alcance del daño cerebral están relacionados con la gravedad de la encefalopatía. La mayoría de los lactantes con encefalopatía leve se desarrollan normalmente, mientras que los lactantes con encefalopatía moderada a grave tienen más probabilidades de desarrollar morbilidad neurológica a largo plazo (Nelson, 2012)(Tan,2020). Las anomalías graves en la resonancia magnética cerebral suelen estar asociadas con anomalías marcadas en el electroencefalograma (EEG) y un resultado deficiente.

Entre los supervivientes, las secuelas neurológicas permanentes de la lesión cerebral neonatal pueden ser leves, como dificultades de aprendizaje o trastorno por déficit de atención, o pueden ser graves e incapacitantes, como parálisis cerebral, epilepsia, discapacidad visual o trastornos cognitivos y del desarrollo graves. Un informe de 110 sobrevivientes de encefalopatía neonatal encontró que las puntuaciones del cociente intelectual (CI) subnormal entre los seis y los siete años de edad estaban presentes en más del 25 por ciento de los niños en general; se encontró una puntuación de CI <70 entre los supervivientes con y sin parálisis cerebral en el 96 y el 9 por ciento, respectivamente. La parálisis cerebral se desarrolla en aproximadamente el 13%.

Aunque existe un mayor riesgo de parálisis cerebral asociada con la encefalopatía neonatal, no es una consecuencia inevitable. En la mayoría de los casos de parálisis cerebral o deficiencias posteriores del desarrollo, la causa está relacionada con afecciones distintas de la encefalopatía neonatal anterior.

Podemos considerar los siguientes predictores: clínicos, de imágenes, neurofisiológicos y biomarcadores:

- Predictores clínicos: aunque las definiciones varían, un grado más grave de encefalopatía neonatal, según la categorización de los criterios de Thompson, y la presencia de convulsiones se asocian con un mayor riesgo de resultados adversos.
- Predictores de neuroimagen: la resonancia magnética cerebral y la espectroscopia de resonancia magnética (MRS) predicen fuertemente el resultado a largo plazo después de la encefalopatía neonatal. Por lo general, la resonancia magnética del cerebro se realiza después de recalentar al bebé, entre los 4

y 7 días de edad, cuando aún se pueden observar anomalías en las imágenes ponderadas por difusión. La resonancia magnética y la resonancia magnética del cerebro neonatal son biomarcadores validados y bien aceptados de la gravedad de la EHI y el resultado neurológico. (Tan, 2020)

Predictores de EEG: los resultados del EEG y la electroencefalografía integrada en amplitud (aEEG) pueden proporcionar información de pronóstico útil en la encefalopatía neonatal. Por tanto, la mayoría de los centros que tratan a lactantes con encefalopatía de moderada a grave realizarán una monitorización EEG durante al menos 24 horas, o más si se observan convulsiones electrográficas. Otros centros de enfriamiento realizan una monitorización EEG continua durante el enfriamiento y el recalentamiento para evaluar la presencia de convulsiones subclínicas y para evaluar los cambios en el fondo del EEG a lo largo del tiempo. Un EEG que muestra anomalías de fondo graves, como supresión de ráfagas, isoelectricidad o voltaje extremadamente bajo, presagia una mayor probabilidad de muerte o secuelas neurológicas significativas a largo plazo. Dado que las anomalías graves en la resonancia magnética cerebral generalmente se asocian con anomalías marcadas en el EEG y un resultado deficiente, el electroencefalograma puede ser especialmente útil como herramienta de pronóstico en el contexto de anomalías moderadas en la resonancia magnética. (Westas, 2003)

## 6.5. COMPLICACIONES

La hipotermia terapéutica generalmente se tolera bien, pero los efectos adversos a corto plazo en los ensayos aleatorizados incluyeron bradicardia sinusal y trombocitopenia. La necrosis grasa subcutánea, con o sin hipercalcemia, se ha observado como una posible complicación rara.

## 6.6. CRITERIOS DE REFERENCIA Y CONTRARREFERENCIA

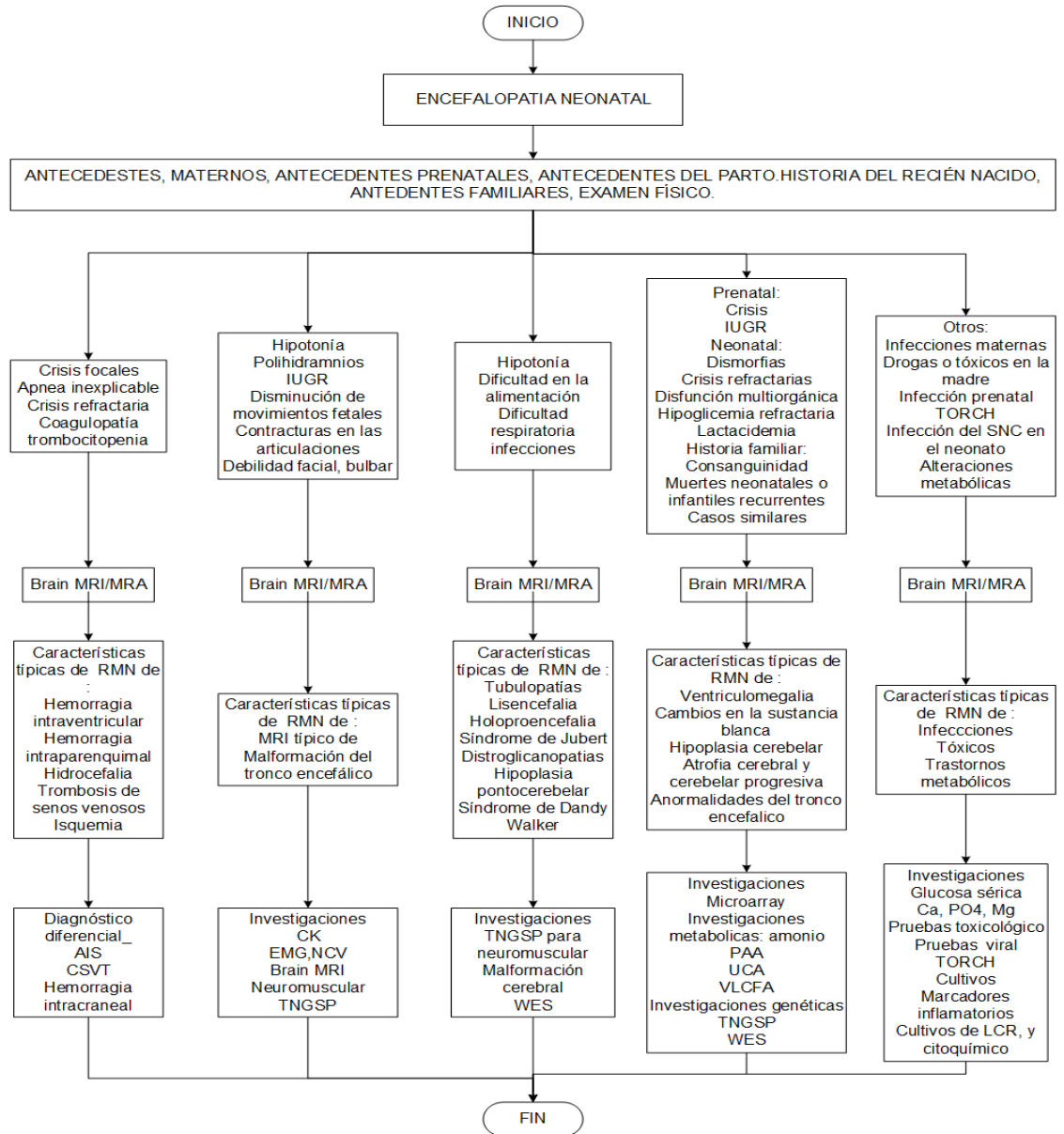
Todos los neonatos afectados con encefalopatía se consideran pacientes de riesgo neurológico y deben continuar seguimiento en consultorio externo de Neuropediatría.



VII. ANEXOS

**ANEXO 1 FLUXOGRAMA** Abordaje de la evaluación del neonato con encefalopatía, con etiologías clave, características clínicas e investigaciones.

FLUXOGRAMA ABORDAJE DE LA EVALUACIÓN DEL NEONATO CON ENCEFALOPATÍA, CON ETIOLOGÍAS CLAVE, CARACTERÍSTICAS CLÍNICAS E INVESTIGACIONES



## VIII. BIBLIOGRAFÍA

1. Volpe JJ. Encefalopatía neonatal: un término inadecuado para la encefalopatía hipóxico-isquémica. *Ann Neurol.* (2012) 72: 156–66. 10.1002 / ana.23647 [ [PubMed](#) ] [ [CrossRef](#) ] [ [Google Académico](#) ]
2. Shah P, Rip Hagen S, Beyene J, Perlman M. Disfunción multiorgánica en bebés con encefalopatía hipóxico-isquémica post-asfíxica. *Arch Dis Child Fetal Neonatal Ed.* (2004) 89 : F152-F155. 10.1136 / adc.2002.023093 [ [artículo gratuito de PMC](#) ] [ [PubMed](#) ] [ [CrossRef](#) ] [ [Google Académico](#) ]
3. Kurinczuk JJ, White-Koning M, Badawi N. Epidemiología de la encefalopatía neonatal y la encefalopatía hipóxico-isquémica. *Desarrollo temprano de Hum.* (2010) 86 : 329–38. 10.1016 / j.earlhumdev.2010.05.010 [ [PubMed](#) ] [ [CrossRef](#) ] [ [Google Académico](#) ]
4. Jacobs SE, Berg M, Hunt R, Tarnow-Mordi WO, Inder TE, Davis PG. Refrigeración para recién nacidos con encefalopatía isquémica hipóxica. *Base de datos COCHR Syst Rev.* (2013) 1 : CD003311 10.1002 / 14651858.CD003311.pub3 [ [artículo gratuito de PMC](#) ] [ [PubMed](#) ] [ [CrossRef](#) ] [ [Google Scholar](#) ]
5. Nelson KB, Bingham P, Edwards EM, Horbar JD, Kenny MJ, Inder T y col. . Antecedentes de encefalopatía neonatal en el Registro de Encefalopatía de la Red de Oxford de Vermont. *Pediatría.* (2012) 130 : 878–86. 10.1542 / peds.2012-0714 [ [artículo gratuito de PMC](#) ] [ [PubMed](#) ] [ [CrossRef](#) ] [ [Google Académico](#) ]
6. Nelson KB. ¿Es HIE? Y por qué eso importa *Acta Paediatr.* (2007) 96 : 1113–4. 10.1111 / j.1651-2227.2007.00364.x [ [PubMed](#) ] [ [CrossRef](#) ] [ [Google Académico](#) ]
7. Dammann O, Ferriero D, Gressens P. ¿ Encefalopatía neonatal o encefalopatía hipóxico-isquémica? *La terminología apropiada importa Pediatr Res.* (2011) 70 : 1–2. 10.1203 / PDR.0b013e318223f38d [ [PubMed](#) ] [ [CrossRef](#) ] [ [Google Académico](#) ]
8. Badawi N, Kurinczuk JJ, Keogh JM, Alessandri LM, O'Sullivan F, Burton PR, et al. . Factores de riesgo preparto para la encefalopatía del recién nacido: el estudio de casos y controles de Australia Occidental. *BMJ.* (1998) 317 : 1549–53. 10.1136 / bmj.317.7172.1549 [ [artículo gratuito de PMC](#) ] [ [PubMed](#) ] [ [CrossRef](#) ] [ [Google Scholar](#) ]
9. Badawi N, Kurinczuk JJ, Keogh JM, Alessandri LM, O'Sullivan F, Burton PR, et al. . Factores de riesgo intraparto para la encefalopatía del recién nacido: el estudio de casos y controles de Australia Occidental. *BMJ.* (1998) 317 : 1554–8. 10.1136 / bmj.317.7172.1554 [ [artículo gratuito de PMC](#) ] [ [PubMed](#) ] [ [CrossRef](#) ] [ [Google Académico](#) ]
10. Parker SJ, Kuzniewicz M, Niki H, Wu YW. Factores de riesgo prenatales e intraparto de encefalopatía hipóxico-isquémica en una cohorte de nacimientos de EE . UU . *J Pediatr.* (2018) 203 : 163–9. 10.1016 / j.jpeds.2018.08.028 [ [PubMed](#) ] [ [CrossRef](#) ] [ [Google Académico](#) ]
11. Adamson SJ, Alessandri LM, Badawi N, Burton PR, Pemberton PJ, Stanley F. Predictores de encefalopatía neonatal en bebés a término. *BMJ.* (1995) 311 : 598–602 10.1136 / bmj.311.7005.598 [ [artículo gratuito de PMC](#) ] [ [PubMed](#) ] [ [CrossRef](#) ] [ [Google Scholar](#) ]
12. Martínez-Biarge M, Diez-Sebastian J, Wusthoff CJ, Mercuri E, Cowan FM. Factores preparto e intraparto que preceden a la encefalopatía hipóxico-isquémica neonatal. *Pediatría.* (2013) 132 : e952 – e959 10.1542 / peds.2013-0511 [ [PubMed](#) ] [ [CrossRef](#) ] [ [Google Académico](#) ]

13. Torbenson VE, Tolcher MC, Nesbitt KM, Colby CE, El-Nashar SA, Gostout BS, et al. Factores intraparto asociados con encefalopatía isquémica hipóxica neonatal: un estudio de casos y controles. *BMC Embarazo Parto*. (2017) 17 : 415 10.1186 / s12884-017-1610-3 [ [artículo gratuito de PMC](#) ] [ [PubMed](#) ] [ [CrossRef](#) ] [ [Google Scholar](#) ]
14. Rutherford M, Malamateniou C, McGuinness A, Allsop J, Biarge MM, Counsell S. Imágenes de resonancia magnética en encefalopatía hipóxico-isquémica. *Desarrollo temprano de Hum*. (2010) 86 : 351–60. 10.1016 / j.earlhumdev.2010.05.014 [ [PubMed](#) ] [ [CrossRef](#) ] [ [Google Académico](#) ]
15. Okerefor A, Allsop J, Counsell SJ, Fitzpatrick J, Azzopardi D, Rutherford MA, et al. Patrones de lesión cerebral en recién nacidos expuestos a eventos centinela perinatales. *Pediatría*. (2008) 121 : 906–14. 10.1542 / peds.2007-0770 [ [PubMed](#) ] [ [CrossRef](#) ] [ [Google Académico](#) ]
16. Metzler M, Govindan R, Al-Shargabi T, Vezina G, Andescavage N, Wang Y, et al. Patrón de lesión cerebral y variabilidad de la frecuencia cardíaca deprimida en recién nacidos con encefalopatía isquémica hipóxica. *Pediatr Res*. (2017) 82 : 438–43. 10.1038 / pr.2017.94 [ [artículo gratuito de PMC](#) ] [ [PubMed](#) ] [ [CrossRef](#) ] [ [Google Académico](#) ]
17. Simović AM, Igrutinović Z, Obradović S, Ristić D, Vuletić B, Radanović M. La importancia de la troponina I cardíaca de segunda generación en la detección temprana de la encefalopatía hipóxico-isquémica después de la asfixia perinatal. *Srp Arh Celok Lek*. (2012) 140 : 600–5. [ [PubMed](#) ] [ [Google Académico](#) ]
18. Shastri AT, Samarasekara S, Muniraman H, Clarke P. Concentraciones de troponina I cardíaca en neonatos con encefalopatía hipóxico-isquémica. *Acta Paediatr*. (2012) 101 : 26–9. 10.1111 / j.1651-2227.2011.02432.x [ [PubMed](#) ] [ [CrossRef](#) ] [ [Google Académico](#) ]
19. Liu X, Chakkarapani E, Stone J, Thoresen M. Efecto de las compresiones cardíacas y el tratamiento de hipotermia sobre la troponina I cardíaca en recién nacidos con asfixia perinatal. *Reanimación*. (2013) 84 : 1562–7. 10.1016 / j.resuscitation.2013.07.003 [ [PubMed](#) ] [ [CrossRef](#) ] [ [Google Scholar](#) ]
20. Ghosh B, Mittal S, Kumar S, Dadhwal V. Predicción de asfixia perinatal con glóbulos rojos nucleados en sangre de cordón de recién nacidos. *Int J Gynaecol Obstet*. (2003) 81 : 267–71. 10.1016 / S0020-7292 (03) 00124-3 [ [PubMed](#) ] [ [CrossRef](#) ] [ [Google Académico](#) ]
21. Walsh BH, Boylan GB, Murray DM. Glóbulos rojos nucleados y EEG temprano: predicción del estadio de Sarnat y el resultado a los dos años. *Desarrollo temprano de Hum*. (2011) 87 : 335–9. 10.1016 / j.earlhumdev.2011.01.041 [ [PubMed](#) ] [ [CrossRef](#) ] [ [Google Académico](#) ]
22. Nelson KB, Grether JK. Afecciones potencialmente asfixiantes y parálisis cerebral espástica en bebés de peso normal al nacer. *Soy J Obstet Gynecol*. (1998) 179 : 507-13. 10.1016 / S0002-9378 (98) 70387-4 [ [PubMed](#) ] [ [CrossRef](#) ] [ [Google Académico](#) ]
23. Shalak LF, Lupton AR, Jafri HS, Ramilo O, Perlman JM. Corioamnionitis clínica, aumento de citocinas y lesión cerebral en recién nacidos a término. *Pediatría*. (2002) 110 : 673–80. 10.1542 / peds.110.4.673 [ [PubMed](#) ] [ [CrossRef](#) ] [ [Google Académico](#) ]
24. Tann CJ, Nkurunziza P, Nakakeeto M, Oweka J, Kurinczuk JJ, Were J, et al. La prevalencia de patógenos del torrente sanguíneo es mayor en los casos de encefalopatía neonatal que en los controles que utilizan un panel novedoso de ensayos de PCR en tiempo real. *PLoS ONE*. (2014) 9 : e97259. 10.1371 /

- journal.pone.0097259 [ [artículo gratuito de PMC](#) ] [ [PubMed](#) ] [ [CrossRef](#) ] [ [Google Scholar](#) ]
25. Tann CJ, Martinello KA, Sadoo S, Lawn JE, Seale AC, Vega-Poblete M, et al. Grupo de investigadores de encefalopatía neonatal por EGB. encefalopatía neonatal con enfermedad por estreptococos del grupo b en todo el mundo: revisión sistemática, conjuntos de datos del grupo de investigadores y metanálisis. *Clin Infect Dis*. (2017) 65 (supl\_2): S173–89. 10.1093 / cid / cix662 [ [artículo gratuito de PMC](#) ] [ [PubMed](#) ] [ [CrossRef](#) ] [ [Google Académico](#) ]
  26. Chakkarapani E, Davis J, Thoresen M. La hipotermia terapéutica retrasa la respuesta de la proteína C reactiva y suprime el recuento de glóbulos blancos y plaquetas en bebés con encefalopatía neonatal. *Arch Dis Child Fetal Neonatal Ed*. (2014) 99 : F458 – F463. 10.1136 / archdischild-2013-305763 [ [PubMed](#) ] [ [CrossRef](#) ] [ [Google Académico](#) ]
  27. Wintermark P, Boyd T, Gregas MC, Labrecque M, Hansen A. Patología placentaria en recién nacidos asfixiados que cumplen los criterios de hipotermia terapéutica. *Soy J Obstet Gynecol*. (2010) 203 : 579.e1–9. 10.1016 / j.ajog.2010.08.024 [ [PubMed](#) ] [ [CrossRef](#) ] [ [Google Académico](#) ]
  28. McDonald DG, Kelehan P, McMenamin JB, Gorman WA, Madden D, Tobbia IN, et al. . La vasculopatía trombótica placentaria fetal se asocia con encefalopatía neonatal. *Hum Pathol*. (2004) 35 : 875–80 10.1016 / j.humpath.2004.02.014 [ [PubMed](#) ] [ [CrossRef](#) ] [ [Google Académico](#) ]
  29. Hayes BC, Cooley S, Donnelly J, Doherty E, Grehan A, Madigan C, et al. . La placenta en bebés > 36 semanas de gestación con encefalopatía neonatal: un estudio de casos y controles. *Arch Dis Child Fetal Neonatal Ed*. (2013) 98 : F233–9. 10.1136 / archdischild-2012-301992 [ [PubMed](#) ] [ [CrossRef](#) ] [ [Google Académico](#) ]
  30. Chang T, Reyes TJ, Placetec J, Massaro AN, Nelson KB. Encefalopatía neonatal, eventos centinela y placenta. *J Neonatal Perinatal Med*. (2012) 5 : 41–8. 10.3233 / NPM-2012-54211 [ [CrossRef](#) ] [ [Google Académico](#) ]
  31. Harteman JC, Nikkels PG, Benders MJ, Kwee A, Groenendaal F, de Vries LS. Patología placentaria en recién nacidos a término con encefalopatía neonatal hipóxico-isquémica y asociación con patrón de resonancia magnética de lesión cerebral. *J Pediatr*. (2013) 163 : 968–995 10.1016 / j.jpeds.2013.06.010 [ [PubMed](#) ] [ [CrossRef](#) ] [ [Google Académico](#) ]
  32. Eklind S, Mallard C, Arvidsson P, Hagberg H. El lipopolisacárido induce tanto una fase primaria como una secundaria de sensibilización en el cerebro de rata en desarrollo. *Pediatr Res*. (2005) 58 : 112–6 10.1203 / 01.PDR.0000163513.03619.8D [ [PubMed](#) ] [ [CrossRef](#) ] [ [Google Académico](#) ]
  33. Nelson DB, Lucke AM, McIntire DD, Sánchez PJ, Leveno KJ, Chalak LF. Antecedentes obstétricos del tratamiento de enfriamiento corporal del recién nacido. *Soy J Obstet Gynecol*. (2014) 211 : 155.e1–6. 10.1016 / j.ajog.2014.02.013 [ [artículo gratuito de PMC](#) ] [ [PubMed](#) ] [ [CrossRef](#) ] [ [Google Scholar](#) ]
  34. Jenster M, Bonifacio SL, Ruel T, Rogers EE, Tam EW, Partridge JC, et al. Infección materna o neonatal: asociación con resultados de encefalopatía neonatal. *Pediatr Res*. (2014) 76 : 93–9. 10.1038 / pr.2014.47 [ [artículo gratuito de PMC](#) ] [ [PubMed](#) ] [ [CrossRef](#) ] [ [Google Académico](#) ]
  35. Mir IN, Johnson-Welch SF, Nelson DB, Brown LS, Rosenfeld CR, Chalak LF. La patología placentaria se asocia con la gravedad de la encefalopatía neonatal y los resultados adversos del desarrollo después de la hipotermia. *Soy J Obstet Gynecol*. (2015) 213 : 849.e1–7. 10.1016 / j.ajog.2015.09.072 [ [PubMed](#) ] [ [CrossRef](#) ] [ [Google Académico](#) ]
- Shalak L, Johnson-Welch S, Perlman



- JM. Corioamnionitis y encefalopatía neonatal en recién nacidos a término con acidemia fetal: correlaciones histopatológicas . *Pediatr Neurol* . (2005) 33 : 162–5. 10.1016 / j.pediatrneurol.2005.04.005 [ [PubMed](#) ] [ [CrossRef](#) ] [ [Google Académico](#) ]
36. Impey L, Greenwood C, MacQuillan K, Reynolds M, Sheil O. Fiebre en el trabajo de parto y encefalopatía neonatal: un estudio de cohorte prospectivo . *BJOG* . (2001) 108 : 594–7. 10.1111 / j.1471-0528.2001.00145.x [ [PubMed](#) ] [ [CrossRef](#) ] [ [Google Académico](#) ]
37. Johnson CT, Burd I, Raghunathan R, Northington FJ, Graham EM. Inflamación / infección perinatal y su asociación con la corrección de la acidosis metabólica en la encefalopatía hipóxico-isquémica . *J Perinatol* . (2016) 36 : 448–52. 10.1038 / jp.2015.221 [ [artículo gratuito de PMC](#) ] [ [PubMed](#) ] [ [CrossRef](#) ] [ [Google Académico](#) ]
38. Clarke P, Muniraman H, Gardner D, Venkatesh V, Curley A, Victor S, et al. . Investigación de la encefalopatía neonatal: la “caja negra” placentaria a menudo perdida . *Pediatr Dev Pathol* . (2015) 18 : 343–4. 10.2350 / 15-02-1611-LET.1 [ [PubMed](#) ] [ [CrossRef](#) ] [ [Google Académico](#) ]
39. Tan ES. Errores innatos del metabolismo que se presentan como encefalopatía neonatal: consejos prácticos para los médicos . *Ann Acad Med Singapur* . (2008) 37 ( 12 Supl. ) : 94–3. [ [PubMed](#) ] [ [Google Académico](#) ]
40. Uziel G, Ghezzi D, Zeviani M. Encefalopatía mitocondrial infantil . *Semin Fetal Neonatal Med* . (2011) 16 : 205–15. 10.1016 / j.siny.2011.04.003 [ [PubMed](#) ] [ [CrossRef](#) ] [ [Google Académico](#) ]
41. Olischar M, Shany E, Aygün C, Azzopardi D, Hunt RW, Toet MC, et al. . Electroencefalografía de amplitud integrada en recién nacidos con errores innatos del metabolismo . *Neonatología* . (2012) 102 : 203-11. 10.1159 / 000339567 [ [PubMed](#) ] [ [CrossRef](#) ] [ [Google Académico](#) ]
42. Hobson EE, Thomas S, Crofton PM, Murray AD, Dean JC, Lloyd D. La deficiencia aislada de sulfito oxidasa imita las características de la encefalopatía isquémica hipóxica . *Eur J Pediatr* . (2005) 164 : 655–9. 10.1007 / s00431-005-1729-5 [ [PubMed](#) ] [ [CrossRef](#) ] [ [Google Académico](#) ]
43. Willis TA, Davidson J, Gray RG, Poulton K, Ramani P, Whitehouse W. Deficiencia de citocromo oxidasa que se presenta como asfixia al nacer . *Dev Med Child Neurol* . (2000) 42 : 414–7. 10.1017 / S0012162200000761 [ [PubMed](#) ] [ [CrossRef](#) ] [ [Google Académico](#) ]
44. Khong PL, Lam BC, Tung HK, Wong V, Chan FL, Ooi GC. Resonancia magnética de encefalopatía neonatal . *Clin Radiol* . (2003) 58 : 833–44. 10.1016 / S0009-9260 (03) 00261-7 [ [PubMed](#) ] [ [CrossRef](#) ] [ [Google Académico](#) ]
45. Enns GM. Errores innatos del metabolismo disfrazados de encefalopatía hipóxico-isquémica . *NeoReviews* . (2005) 12 : e549 – e558. 10.1542 / neo.6-12-e549 [ [CrossRef](#) ] [ [Google Académico](#) ]
46. Walsh BH, Broadhurst DI, Mandal R, Wishart DS, Boylan GB, Kenny LC, et al. . El perfil metabólico de la sangre del cordón umbilical en la encefalopatía isquémica hipóxica neonatal . *PLoS ONE* . (2012) 7 : e50520. 10.1371 / journal.pone.0050520 [ [artículo gratuito de PMC](#) ] [ [PubMed](#) ] [ [CrossRef](#) ] [ [Google Scholar](#) ]
47. Cowan F, Rutherford M, Groenendaal F, Eken P, Mercuri E, Bydder GM, et al. . Origen y momento de las lesiones cerebrales en recién nacidos a término con encefalopatía neonatal . *Lancet* . (2003) 361 : 736–42 10.1016 / S0140-6736 (03) 12658-X [ [PubMed](#) ] [ [CrossRef](#) ] [ [Google Académico](#) ]
48. Jan MM, Camfield PR. Resultado del accidente cerebrovascular neonatal en recién nacidos a término sin asfixia significativa al nacer . *Eur J*

- Pediatr.* (1998) 157 : 846–8. 10.1007 / s004310050950 [ [PubMed](#) ]  
[ [CrossRef](#) ] [ [Google Académico](#) ]
49. Ramaswamy V, Miller SP, Barkovich AJ, Partridge JC, Ferriero DM. Accidente cerebrovascular perinatal en recién nacidos a término con encefalopatía neonatal. *Neurología*. (2004) 62 : 2088–91. 10.1212 / 01.WNL.0000129909.77753.C4 [ [PubMed](#) ] [ [CrossRef](#) ] [ [Google Académico](#) ]
50. Scherer EB, Loureiro SO, Vuaden FC, da Cunha AA, Schmitz F, Kolling J, et al. . La hiperhomocisteinemia leve aumenta los niveles de acetilcolinesterasa cerebral y citocinas proinflamatorias en diferentes tejidos. *Mol Neurobiol.* (2014) 50 : 589–96. 10.1007 / s12035-014-8660-6 [ [PubMed](#) ] [ [CrossRef](#) ] [ [Google Académico](#) ]
51. Harteman JC, Groenendaal F, Benders MJ, Huisman A, Blom HJ, de Vries LS. Papel de los factores trombofílicos en recién nacidos a término con encefalopatía neonatal. *Pediatr Res.* (2013) 73 : 80–6. 10.1038 / pr.2012.150 [ [PubMed](#) ] [ [CrossRef](#) ] [ [Google Académico](#) ]
52. Calkavur S, Akisu M, Olukman O, Balim Z, Berdeli A, Cakmak B, et al. . Factores genéticos que influyen en el resultado del desarrollo neurológico a corto plazo en recién nacidos encefalopáticos hipóxico-isquémicos a término. *J Int Med Res.* (2011) 39 : 1744–56. 10.1177 / 147323001103900517 [ [PubMed](#) ] [ [CrossRef](#) ] [ [Google Académico](#) ]
53. 54. Dodelson de Kremer R, Grosso C. Mutación materna 677C> T en el gen metilentetrahidrofolato reductasa asociado con lesión cerebral grave en la descendencia. *Clin Genet.* (2005) 67 : 69–80. [ [PubMed](#) ] [ [Google Académico](#) ]
54. Odd D, Váradi A, Rajatileka S, Molnár E, Luyt K. Asociación entre la reanimación neonatal y un polimorfismo de un solo nucleótido rs1835740. *Acta Paediatr.* (2016) 105 : e307–12. 10.1111 / apa.13421 [ [PubMed](#) ] [ [CrossRef](#) ] [ [Google Académico](#) ]
55. 56. Bruyland M, Liebaers I, Sacre L, Vandeplass Y, De Meirleir L, Martin JJ. Miopatía miotubular neonatal con una probable herencia ligada al cromosoma X: observaciones sobre una nueva familia con una revisión de la literatura. *J Neurol.* (1984) 231 : 220-2. 10.1007 / BF00313942 [ [PubMed](#) ] [ [CrossRef](#) ] [ [Google Académico](#) ]
56. Barkovich AJ, Westmark K, Partridge C, Sola A, Ferriero DM. Asfixia perinatal: hallazgos de RM en los primeros 10 días. *AJNR Am J Neuroradiol.* (1995) 16 : 427–38. [ [Artículo gratuito de PMC](#) ] [ [PubMed](#) ] [ [Google Scholar](#) ]
57. Barrett MJ, Donoghue V, Mooney EE, Slevin M, Persaud T, Twomey E, et al. . Lesión aislada aguda de la sustancia blanca no quística en recién nacidos a término que presentan encefalopatía neonatal. *Arch Dis Child Fetal Neonatal Ed.* (2013) 98 : F158 – F160. 10.1136 / archdischild-2011-301505 [ [PubMed](#) ] [ [CrossRef](#) ] [ [Google Académico](#) ]
58. Helltröm-Westas L, De Vries LS, Rosén I. An Atlas of amplitude-integrated EEGs in the newborn. London: Parthenon Publishing; 2003